

Lipofilling van de neuspunt na volledige huidtransplantaat en radiotherapie

A. Tan, T. de Jong

CASUS

Een 56-jarige vrouw meldde zich op de polikliniek plastische chirurgie in verband met een zwelling aan de rechter zijde van de neuspunt.

In 2002 werd bij haar een excisie van een basaalcelcarcinoom (BCC) op de neuspunt verricht. Deze procedure vond plaats met vriescoupe procedure. De bodem bleek na excisie centraal niet vrij te zijn. Diepe re-excisie was niet goed mogelijk, tenzij de gehele neuspunt geamputeerd zou worden.

Het defect werd daarom gesloten met een volledige dikke huidtransplantaat van retro-auriculair. Na multidisciplinair overleg in de hoofd-hals-werkgroep werd besloten patiënte postoperatief te bestralen. Zes weken postoperatief werd gestart met bestraling van het operatiegebied op de neuspunt met marge met behulp van twee laterale opponderende velden tot een dosis van 66 Gray, gegeven in dagelijkse fracties van 2 Gray. De bestraling werd door patiënte goed doorstaan.

Er vond poliklinische follow-up plaats waarbij van 2003 tot en met 2007 geen aanwijzingen waren voor een lokaal recidief. In oktober 2013 meldde zij zich met een kleine zwelling rechts op de neuspunt. Bij lichamelijk onderzoek bleek het kraakbeen door het bestraalde huidtransplantaat op de neuspunt te protruderen met een reële kans dat het kraakbeen van de neuspunt uiteindelijk bloot zou komen te liggen.

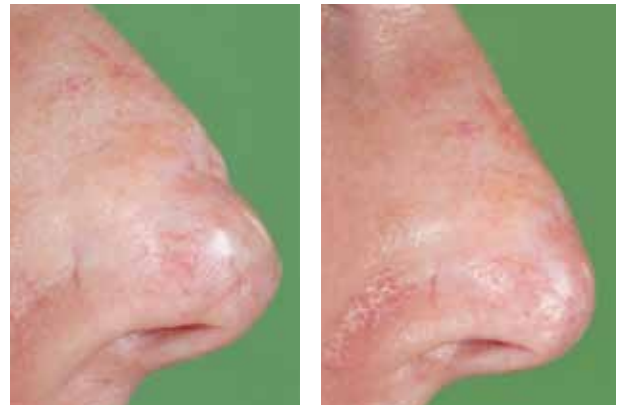Na overleg binnen de vakgroep werd besloten de neuspunt te lipofillen om zo een dikkere bedekking over het kraakbeen te creëren en erosie van het kraakbeen door de huid te voorkomen.

METHODE EN RESULTAAT

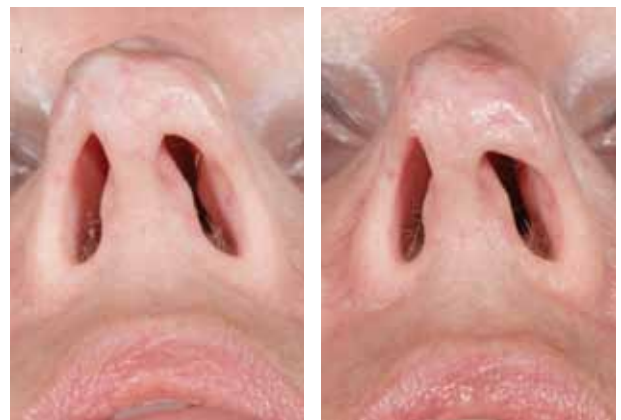
In maart 2014 werd zeer beperkte liposuctie van het abdomen verricht waarna 3cc vet in de neuspunt gespoten werd. Deze procedure vond plaats onder lokale verdoving.

Bij de poliklinische controle na 1 week werd een goed resultaat gezien.

Ook controle na 8 maanden liet nog steeds een verbetering van de huid en stabiele bedekking van het kraakbeen bij de neuspunt zien. Zie figuur 1, 2 voor het resultaat. De procedure kan eventueel herhaald worden.



Figuur 1.
Zij-aanzicht. Links voor lipofilling, rechts na lipofilling.



Figuur 2.
Onderaanzicht. Links voor lipofilling, rechts na lipofilling.

CONCLUSIE

Lipofilling kan een geschikte en stabiele methode zijn om de huidstructuur en weke delen bedekking te verbeteren in de bestraalde neuspunt na bedekking met een huidtransplantaat.

A. Tan, aios plastische chirurgie, afdeling Plastische Chirurgie, Medisch Centrum Leeuwarden

T. de Jong, plastisch chirurg, afdeling Plastische Chirurgie, Medisch Centrum Leeuwarden

CORRESPONDENTIEADRES

Tijmen de Jong

E-mail: tijmen.de.jong@znb.nl