ABSTRACTBOEK

13 MEI 2025

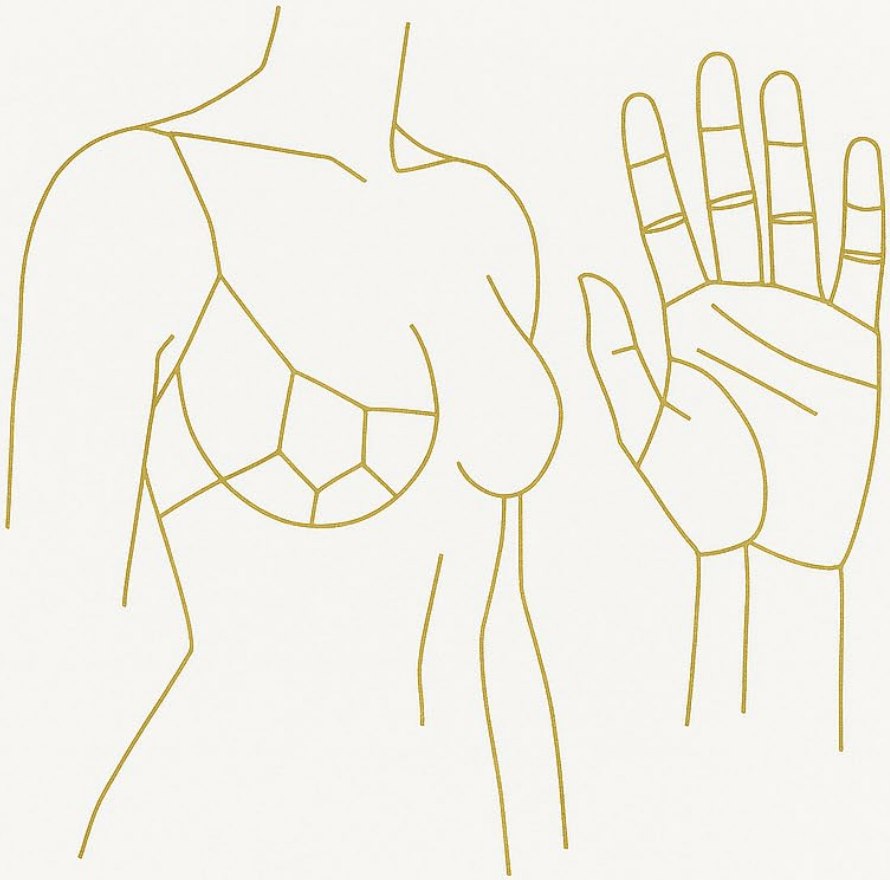

NEDERLANDSE VERENIGING VOOR PLASTISCHE CHIRURGIE

Inhoud

1. Associatie van plaatlocatie en plaattype met het verwijderen van osteosynthesemateriaal na ulnaverkorting: Isala Hand-Pols centrum cohortstudie 3

2. 'Breast Implant Illness' na borstreconstructie met een siliconen implantaat: bevindingen uit een groot multicentrisch borstkankercohort 4

3. Gewrichtsdenervatie bij duimbasisartrose: een multicenterstudie naar heroperaties en klinische uitkomsten 5

4. Vrije lap reconstructie na acute diepe infecties van de diabetische voet 6

5. Langetermijnresultaten van ligament reconstructie bij duimbasisinstabiliteit: een 8-jaar follow-up van 177 patiënten 7

6. Effectiviteit en veiligheid van autologe vettransplantatie als totale borstreconstructie; de één jaar follow-up van de multicenter, single-arm clinical trial: BREAST-II trial 8

7. Chirurgische roadmap voor TMR in de hand 9

8. Borstkankerpatiënten met siliconen borstimplantaten hebben geen verhoogd risico op auto-immuun- en reumatische aandoeningen 10

9. Elleboogdenervatie via een Enkele Posterieure Incisie: Een Chirurgische Haalbaarheidsstudie 11

1. Associatie van plaatlocatie en plaattype met het verwijderen van osteosynthesemateriaal na ulnaverkorting: Isala Hand-Pols centrum cohortstudie

Britt L. Buisman, Bernard O. Verwer, Tjeerd R. de Jong, Willem G. van Rijt

Isala Zwolle

Achtergrond
Ulnaverkorting is een operatie die wordt uitgevoerd in verband met bijvoorbeeld ulnair impactiesyndroom, letsel van het triangulaire fibrocartilagecomplex (TFCC) of artrose in het distale radio-ulnaire gewricht (DRU). Na een ulnaverkorting kan irritatie ontstaan van het osteosynthesemateriaal en een vervolgoperatie nodig zijn om het osteosynthesemateriaal te verwijderen.

Methode
Vanuit het Isala Hand-Pols Centrum werd een retrospectief cohortonderzoek uitgevoerd om de associatie tussen dorsale en volaire plaatlocatie en plaattype met de incidentie van het verwijderen van osteosynthesemateriaal (VOSM) te onderzoeken. Daarnaast werd de incidentie van non-union, het effect van VOSM op symptomen, en complicaties tijdens en na deze vervolgoperatie onderzocht.

Ervaring
Er werden 131 patiënten met 134 ulnaverkortingen geïncludeerd van januari 2016 tot december 2023 met een mediane follow-up van 47 maanden (IQR 48 maanden). Negen patiënten (7%) ondergingen een vervolgoperatie vanwege non-union. Het osteosynthesemateriaal werd verwijderd in 24 patiënten (18%) waarbij 20% een dorsale plaat (14/69) en 15% (10/65) een volaire plaat had (p=0.461). Geen significant verschil tussen TriMed (14/80) of Medartis (8/44) platen met VOSM werd gevonden (p=0.925). Hogere leeftijd was geassocieerd met een lager risico op VOSM. Symptomen van pijn en irritatie verminderden of verdwenen na VOSM in 21 van de 24 patiënten. Twaalf patiënten ervoeren een complicatie na VOSM. Een patiënt had een herfractuur van de ulna vijf dagen na VOSM.

Conclusie
Ongeveer een vijfde van de patiënten na een ulnaverkorting onderging een vervolgoperatie vanwege VOSM. Dorsale en volaire plaatlocatie en plaattype zijn niet geassocieerd met de incidentie van VOSM. Plaatlocatie en plaattype kunnen worden gekozen op basis van patiëntkenmerken en de voorkeur van de chirurg. Naar onze mening moet een herfractuur na VOSM als gemiste non-union worden overwogen.

De inzender verklaart dat de auteurs GEEN financiële belangen hebben bij het onderwerp van hun presentatie

2. 'Breast Implant Illness' na borstreconstructie met een siliconen implantaat: bevindingen uit een groot multicentrisch borstkankercohort

Jonathan Spoor, Marc A.M. Mureau, Juliëtte Hommes, Hinne Rakhorst, Mintsje de Boer, Renaud L.M. Tissier, Hester S.A. Oldenburg, Esther M. Heuts, Yvonne L.J. Vissers, Anneriet E. Dassen, Daniel J. Evers, Linetta B. Koppert, Laura H. Zaal, Sabine C. Linn, Daphne de Jong, Rene R.W.J. van der Hulst, Marie-Jeanne T.F.D. Vrancken Peeters, Eveline M.A. Bleiker, Floor E. van Leeuwen

Nederlands Kanker Instituut Antoni van Leeuwenhoek

Achtergrond
'Breast Implant Illness' (BII) is een verzameling van niet-specifieke constitutionele, reumatische, mentale en cognitieve symptomen die vaak wordt gemeld door vrouwen met siliconen borstimplantaten (SBI). Bij het ontbreken van breed geaccepteerde diagnostische criteria is nooit formeel bewezen dat een associatie tussen SBI en deze vermeende aandoening bestaat. Het is dan ook tot op heden een controversieel onderwerp.

Methode
In een multicentercohort van borstkankerpatiënten, behandeld in zes grote regionale ziekenhuizen in Nederland, werd een vragenlijst onderzoek uitgevoerd met de focus op aan BII toegeschreven klachten en symptomen. De onderzoekspopulatie bestond uit vrouwelijke overlevenden van borstkanker die tussen 2000 en 2015 waren behandeld. Van de 9.590 uitgenodigde vrouwen vulden 6.071 (64,7%) de vragenlijst in. Vrouwen met een implantaat- reconstructie (n=1.821) werden vergeleken met borstsparend behandelde vrouwen (n=2.579), vrouwen die mastectomie ondergingen (n=1.164) en vrouwen met een autologe borstreconstructie (n=456). Achttien symptomen die volgens een internationaal panel van experts bij BII horen, werden gemeten met gevalideerde en studie specifieke vragenlijsten.
Middels een analyse van latente klassen (LCA) werden verschillende symptoompatronen binnen de onderzoekspopulatie geïdentificeerd. De associatie tussen blootstelling aan SBI en BII- symptomen en de geobserveerde symptoomclusters werd geëvalueerd met multivariabele logistische regressiemodellen.

Ervaring
De mediane follow-up tijd bedroeg 13,7 (Interkwartielafstand 6,8) jaar. Van de patiënten met SBI rapporteerde 20,7% vier of meer BII-geassocieerde symptomen, vergeleken met 21,2% van de niet-blootgestelde patiënten (Risicoratio 0,98; 95% BI [0,88 - 1,09]). De meest gerapporteerde symptomen waren gewrichtspijn, sicca (droogte van slijmvliezen), slaapproblemen, ochtendstijfheid en schouderpijn. Patiënten met SBI hadden geen significant verhoogd risico op individuele BII-gerelateerde symptomen. De LCA identificeerde vijf verschillende symptoomclusters. Patiënten met SBI hadden een lager risico om in de meest ernstige symptoomcluster te vallen (Odds Ratio 0,64; 95% BI [0,43 - 0,96]). De overige clusters (milde symptomen, matige symptomen, emotionele symptomen en reumatische symptomen) waren niet significant geassocieerd met SBI-blootstelling.

Conclusie
Deze resultaten suggereren dat borstkankerpatiënten met een reconstructie op basis van SBI niet meer BII-gerelateerde symptomen ervaren dan patiënten zonder SBI. Deze bevindingen zijn behulpzaam voor zorgverleners bij het adviseren van patiënten die een SBI-reconstructie overwegen of zich zorgen maken over BII als mogelijke bijwerking van hun borstimplantaat.

De inzender verklaart dat de auteurs GEEN financiële belangen hebben bij het onderwerp van hun presentatie

3. Gewrichtsdenervatie bij duimbasisartrose: een multicenterstudie naar heroperaties en klinische uitkomsten

Niek J. Nieuwdorp, BSc; Camille Blaaker, BSc; Esmee Kwee, MD; Ruud W. Selles, PhD; J. Michiel Zuidam, MD, PhD; the Hand-Wrist Study Group; Caroline A. Hundepool, MD, PhD

Erasmus MC Rotterdam

Achtergrond
Gewrichtsdenervatie is een opkomende behandeling voor duimbasisartrose. Het is een minimaal invasieve ingreep die de gewrichtsmobiliteit behoudt en zorgt voor een snel herstel. Hierdoor zou denervatie een veelbelovende optie kunnen zijn om grotere ingrepen, zoals een trapeziectomie, uit te stellen of zelfs te vermijden. Echter, door het ontbreken van grootschalige studies en de beperkte kennis over de langetermijneffectiviteit in het voorkomen van heroperaties, blijft brede toepassing uit. Deze studie evalueert het lange-termijn heroperatiepercentage, en de prospectief verzamelde uitkomsten na gewrichtsdenervatie bij duimbasisartrose.

Methode
Deze prospectieve multicenterstudie includeerde patiënten met duimbasisartrose die tussen maart 2016 en oktober 2024 een gewrichtsdenervatie ondergingen. De primaire uitkomstmaat was het percentage heroperaties als gevolg van terugkerende klachten van het duimbasisgewricht. De secundaire uitkomstmaten waren door de patiënt gerapporteerde pijn en handfunctie, beoordeeld met de Visual Analogue Scale (VAS, 0-100). Daarnaast werden patiënttevredenheid, complicaties en de tijd tot terugkeer naar werk geëvalueerd.

Ervaring
Deze studie includeerde 67 patiënten en 74 duimen, waarbij conservatieve therapie onvoldoende effect had. Na een mediane follow-up van 27 maanden (range, 3-106) hadden 55 duimen (74%; 95% CI, 63%-84%) geen heroperatie ondergaan. De meest uitgevoerde heroperatie was een trapeziectomie (n = 17), gevolgd door een duimbasisprothese (n = 1) en lipofilling (n = 1). De mediane tijd tussen de denervatie en de heroperatie was 7 maanden (range, 3-32). De VAS-pijnscore bij belasting verbeterde significant van 70 (95% CI, 63-76) op intake naar 51 (95% CI, 43-58) na 3 maanden (p = 0.004). De VAS-functiescore steeg van 46 (95% CI,
38-54) naar 60 (95% CI, 51-68), maar dit verschil was niet significant (p = 0.077). Na 3 maanden gaf 76% van de patiënten aan in dezelfde situatie opnieuw voor de denervatie te hebben gekozen. De mediane tijd tot terugkeer naar werk was 3 weken en complicaties traden op na 9 operaties (12%).

Conclusie
Gewrichtsdenervatie is een effectieve behandeloptie voor duimbasisartrose, met een snel herstel en een laag risico op complicaties. Daarnaast voorkomt het grotere operaties effectief, aangezien 74% van de patiënten na een gemiddelde follow-up van 27 maanden geen heroperatie onderging.

De inzender verklaart dat de auteurs GEEN financiële belangen hebben bij het onderwerp van hun presentatie

4. Vrije lap reconstructie na acute diepe infecties van de diabetische voet

Sophie Ghijsen, Anne Fleur Thé, J Henk Coert, Erik DH Zonnevylle, Patrick CKH Khoe, Olaf J Bakker, Hinne Rakhorst

St. Antonius Ziekenhuis

Achtergrond
Acute diepe infecties van diabetische voetulcera, zoals voet flegmones, moeten agressief worden behandeld met debridement met of zonder amputatie op het niveau van de voet. Wanneer de infectie eenmaal onder controle is, kunnen er grote defecten achterblijven met blootliggende vitale structuren zoals bot of gewricht. Deze defecten gaan gepaard met een lange tijd tot wondgenezing, een verhoogd risico op nieuwe diepe infecties en soms zelfs onderbeenamputaties. Bovendien ondergaan deze patiënten nu vaak een amputatie op een proximaler niveau in de voet om de wond toch te kunnen sluiten. Het resultaat is een kortere voet met minder functionaliteit. Een vrije lap reconstructie zou bij deze patiënten kunnen leiden tot een snellere en stabielere bedekking, waarbij meer lengte en daarmee functionaliteit van de voet kan worden behouden. Deze studie onderzoekt de eerste uitkomsten van vrije lap reconstructies na diepe infecties van de diabetische voet in vier Nederlandse ziekenhuizen.

Methode
In deze multicenter retrospectieve studie werden alle patiënten die een vrije lap reconstructie na een acute diepe infectie van hun diabetische voet ondergingen tussen januari 2017 en maart 2024, geïncludeerd. De primaire uitkomstmaat was het slagingspercentage van de vrije lap binnen 30 dagen. Secundaire uitkomstmaten waren behoud van het been binnen 90 dagen, onderbeenamputaties tijdens follow-up, recidief van diabetische voetulcera en het vermogen tot mobiliseren.

Ervaring
In totaal werden 14 patiënten geïncludeerd. Het slagingspercentage van de vrije lap binnen 30 dagen was 78.6% (11/14). Bij 92.9% (13/14) van de patiënten kon het onderbeen binnen 90 dagen worden behouden. Het totaal aantal onderbeen amputaties gedurende de follow-up van de studie was 28.6% (4/14), waarvan één na het falen van de vrije lap en drie na een recidief ulcus.

Conclusie
Vrije lap reconstructies na diepe infecties van de diabetische voet zijn technisch haalbaar en hebben de potentie om het risico op amputatie te verkleinen bij een selecte patiëntengroep. Toekomstig onderzoek moet zich richten op de patiëntselectie en identificatie van risicofactoren voor het falen van de vrije lap.

De inzender verklaart dat de auteurs GEEN financiële belangen hebben bij het onderwerp van hun presentatie

5. Langetermijnresultaten van ligament reconstructie bij duimbasisinstabiliteit: een 8-jaar follow-up van 177 patiënten

Niek J. Nieuwdorp, BSc; Isabel C. Jongen, MD; Caroline A. Hundepool, MD, PhD; Mark J. W. van der Oest, MD, PhD; Thybout M. Moojen, MD, PhD; Ruud W. Selles, PhD; the Hand-Wrist Study Group; J. Michiel Zuidam, MD, PhD

Erasmus MC Rotterdam

Achtergrond
Ligamentaire reconstructie voor duimbasisinstabiliteit is controversieel, mede door onzekerheid over de langetermijneffecten, zoals mogelijke verzwakking van de gereconstrueerde ligamenten of progressie naar artrose. Daarnaast bestaat er geen consensus over de optimale chirurgische techniek. De nieuwe figure-of-eight techniek zou een duurzamere stabilisatie kunnen bieden dan de conventionele Eaton-Littler techniek, dankzij de directe volaire ondersteuning van het gewricht. Echter, vergelijkende langetermijnstudies ontbreken nog. Deze studie evalueert de duurzaamheid van ligament reconstructie bij niet-traumatische duimbasisinstabiliteit en vergelijkt de langetermijnresultaten van de Eaton-Littler techniek met de figure-of-eight techniek.

Methode
Patiënten met niet-traumatische instabiliteit van de duimbasis die een ligament reconstructie ondergingen, werden geïncludeerd. De behandeling bestond uit de Eaton-Littler procedure, waarbij een strip van de flexor carpi radialis via een bottunnel in het eerste metacarpaal werd geleid, of de figure-of-eight techniek, waarbij een palmaris longus strip in een 8-figuur door bottunnels in het eerste metacarpaal en het trapezium werd geweven. Pijn en handfunctie werden geëvalueerd met de Michigan Hand Outcome Questionnaire (MHQ, 0-100). Secundaire uitkomstmaten waren patiënttevredenheid op de lange termijn en aanvullende behandelingen bij persisterende klachten.

Ervaring
Van de 177 patiënten ondergingen 135 de Eaton-Littler techniek en 42 de figure-of-eight techniek, met een gemiddelde follow-up van acht jaar (range 2.6 – 13.1). Tussen intake en 12 maanden gaven beide technieken een significante verbetering in de MHQ pijn- (van 35 naar 63) en functiescore (van 53 naar 70) ($p < 0.001$). Tijdens de follow-up onderging 5% van de Eaton- Littler en 2% van de figure-of-eight patiënten een trapeziectomie wegens progressie naar artrose. Bij patiënten zonder trapeziectomie bleven de MHQ-pijnscores ($p = 0.002$) en functiescores ($p < 0.001$) significant verbeteren tussen 12-maanden en lange termijn follow-up. De patiënttevredenheid op lange termijn was 86% voor de Eaton-Littler techniek en 79% voor de figure-of-eight techniek. Na 12 maanden had 15% van de Eaton-Littler en 26% van de figure-of-eight patiënten een aanvullende behandeling nodig, waarvan respectievelijk 3% en 5% een operatie ondergingen. Tussen de technieken waren er geen significante verschillen in pijn, functie, tevredenheid of aanvullende behandelingen.

Conclusie
De resultaten van deze studie wijzen erop dat de controversie rond ligamentaire reconstructie bij duimbasisinstabiliteit mogelijk onterecht is. Slechts een klein aantal patiënten heeft een trapeziectomie nodig voor progressie naar artrose, en voor de overige patiënten leidt de procedure tot langdurige verbetering van zowel pijn als handfunctie, met een hoge patiënttevredenheid. Beide technieken bieden een effectieve en duurzame behandeling voor duimbasisinstabiliteit.

De inzender verklaart dat de auteurs GEEN financiële belangen hebben bij het onderwerp van hun presentatie

6. Effectiviteit en veiligheid van autologe vettransplantatie als totale borstreconstructie; de één jaar follow-up van de multicenter, single-arm clinical trial: BREAST-II trial

Wessel B.W. van der Venne, Kyrah S. Goeree, Jamilla L.M. Wederfoort, Juliëtte E. Hommes, Sander M.J. van Kuijk, Esther M. Heuts, The BREAST-II trial onderzoekers, Prof. Andrzej A. Piatkowski, Chantal M. Mouës

Maastricht UMC+

Achtergrond
Autologe vettransplantatie (AFT) is onlangs onderzocht in een *randomised controlled trial* (RCT) als totale borstreconstructie. Het onderzoek toonde veelbelovende resultaten in het verhogen van kwaliteit van leven (QoL), waardoor het vrouwen met een smal postuur een autologe borstreconstructie kan bieden. In afwachting van de definitieve resultaten van de RCT en het besluit van het ministerie van gezondheid is de BREAST-II studie opgezet om deze experimentiele techniek onder strikte monitoring toch aan te kunnen bieden. Daarnaast is de techniek in een relatief kleine RCT onderzocht en zijn grotere studies nodig om de invloed op de kwaliteit van leven (QoL) en veiligheid te beoordelen.

Methode
Dit is een multicenter, single-arm clinical trial. Volwassen vrouwen met de wens voor een primaire, secundaire of tertiaire borstreconstructie middels AFT werden geïncludeerd. De primaire uitkomstmaat is de verandering in QoL, gemeten met 10 domeinen van de BREAST-Q en BODY-Q, voor de reconstructie en 12 maanden na de laatste AFT sessie. Daarnaast wordt de effectiviteit en veiligheid getoetst door (ernstige) ongewenste voorvallen en het aantal AFT-sessies per patiënte te rapporteren. De analyses omvatten een gepaarde t-test, zijn gecorrigeerd voor confounders en missende data zijn geïmputeerd.

Resultaten
In totaal namen 229 vrouwen deel. Na twaalf maanden liet de kwaliteit van leven, gemeten met de BREAST-Q en BODY-Q vragenlijsten, significante verbeteringen zien. Psychosociaal welzijn steeg met 5,72 (±16,79), seksueel welzijn met 8,05 (±19,61), fysiek welzijn van de borstregio met 5,97 (±20,44), en tevredenheid over de borst met 17,22 (±27,27). BODY-Q scores toonden ook toegenomen tevredenheid over: buik (12,68 ±27,63), rug (11,40 ±23,67), lichaam (7,98 ±16,54), heupen/buitenzijde dijen (12,01 ±26,74), binnenzijde dijen (8,87 ±27,66) en littekens (8,46 ±25,26). Al deze verbeteringen waren statistisch significant ($p < 0,001$). Een totaal van 85 (10.56%) (ernstige) ongewenste voorvallen werd gerapporteerd over 805 AFT-sessies. Deze omvatten 68 niet-oncologische ongewenste voorvallen, 12 niet-oncologische serieuze ongewenste voorvallen en 5 oncologische ernstige ongewenste voorvallen. De meest gerapporteerde niet-oncologische voorvallen waren vetnecrose (N = 16), seroomvorming (N = 15) en (lokale) infectie (N = 12). De meest gerapporteerde niet-oncologische voorvallen waren pneumothorax (N = 3) en (lokale) infectie (N = 2). Gemiddeld waren er 4.2 operaties nodig per patiënte.

Conclusie
Borstreconstructie met AFT leidt tot een significante verbetering van de kwaliteit van leven in drie van de vier domeinen van de BREAST-Q en alle zes de domeinen van de BODY-Q. Het lage aantal (ernstige) ongewenste voorvallen toont ook de veiligheid van de techniek. Dit toont aan dat AFT effectief en veilig is als borstreconstructie en een nieuwe autologe borstreconstructie-optie biedt.

De inzender verklaart dat de auteurs GEEN financiële belangen hebben bij het onderwerp van hun presentatie

7. Chirurgische roadmap voor TMR in de hand

Esmee Kwee, M.D; Jurriaan W.D. de Lange, M.D; Caroline A. Hundepool, M.D., Ph.D; J. Michiel Zuidam, M.D., Ph.D.

Erasmus MC Rotterdam

Achtergrond
Handletsels vormen een voortdurende uitdaging op de SEH binnen de plastische chirurgie. Onherstelbare digitaal zenuwletsels, vaak in combinatie met vingeramputaties, komen regelmatig voor en leiden tot een verhoogd risico op invaliderende zenuwpijn door de vorming van pijnlijke neuromen. Bij been- en armamputaties is er steeds meer aandacht voor de preventie en behandeling van zenuwpijn, waarbij plastisch chirurgen vaker gebruik maken van targeted muscle reinnervation (TMR). Bij TMR wordt het proximale uiteinde van de zenuw aangehecht aan een motorische zenuwtak van een nabijgelegen spier, waardoor de zenuw een nieuwe route krijgt om te functioneren en het ontstaan van een pijnlijk neuroom wordt voorkomen. De resultaten zijn veelbelovend en suggereren dat TMR ook potentie heeft in de behandeling van zenuwpijn in de hand. Aangezien TMR in de hand relatief nieuw is, presenteren wij een overzicht van de meest consistente motorische zenuwtakken die kunnen dienen als targets voor TMR. Dit biedt plastisch chirurgen een duidelijke leidraad of chirurgische roadmap om voorafgaand aan een operatie te bepalen welke motorische zenuwtak kan worden gebruikt voor een specifieke vinger of digitaal zenuw in de hand.
Methode
Voor deze studie werden 26 cadaverhanden gedissecteerd en grondig onderzocht. De nervus medianus en ulnaris werden vanaf de polsplooi tot in de vingers volledig vrijgeprepareerd, waarbij de motorische zenuwtakken van de thenar en hypothenar spieren in detail werden vrijgelegd. De lengtes en diameters van deze zenuwtakken werden nauwkeurig opgemeten, en de anatomische variaties werden beschreven en geclassificeerd in de meest voorkomende types. De sensibele digitaal zenuwen van de nervus medianus en ulnaris gaven ook motorische zenuwtakken af aan de lumbricale spieren, die eveneens in detail werden onderzocht.

Ervaring
De flexor pollicis brevis (FPB) en opponens pollicis (OP) bleken de beste targets voor letsels aan de radiale zijde van de hand (dig 1 en dig 2), terwijl de flexor digiti minimi (FDM) en opponens digiti minimi (ODM) de voorkeur hebben bij letsels aan de ulnaire zijde (dig 4 en 5). De lumbricale motorische zenuwtakken van dig 2 en dig 3 bleken andere mogelijke targets voor dig 1-4.

Conclusie
Deze studie biedt een gedetailleerd overzicht van de anatomie van de motorische zenuwtakken in de hand, essentieel voor het succesvol uitvoeren van TMR. Door deze techniek toe te passen, kunnen we zenuwpijn na onherstelbare digitaal zenuwletsels en vingeramputaties effectief voorkomen.
Verdere details over de resultaten, inclusief de meest voorkomende anatomische variaties en de illustratieve chirurgische roadmap, licht ik graag toe aan de hand van een presentatie.

De inzender verklaart dat de auteurs GEEN financiële belangen hebben bij het onderwerp van hun presentatie

8. Borstkankerpatiënten met siliconen borstimplantaten hebben geen verhoogd risico op auto-immuun- en reumatische aandoeningen

Jonathan Spoor, Marc A.M. Mureau, Daphne de Jong, Renaud L.M. Tissier, Marijn Vis, Hinne Rakhorst, Juliëtte Hommes, Mintsje de Boer, Hester S.A. Oldenburg, Esther M. Heuts, Yvonne L.J. Vissers, Anneriet E. Dassen, Daniel J. Evers, Linetta B. Koppert, Laura H. Zaal, Rene R.W.J. van der Hulst, Marie-Jeanne T.F.D. Vrancken Peeters, Eveline M.A. Bleiker, Floor E. van Leeuwen

Nederlands Kanker Instituut Antoni van Leeuwenhoek

Achtergrond
In de afgelopen tien jaar hebben verschillende grootschalige observationele studies gesuggereerd dat er een associatie bestaat tussen siliconen borstimplantaten (SBI) en auto- immuun- en reumatische aandoeningen (ARDs). Dit leidde meermaals tot hernieuwde bezorgdheid over de veiligheid van borstimplantaten. Methodologische zwaktes in de opzet van deze studies beperkten echter de mogelijkheid om uit de resultaten solide conclusies te trekken.

Methode
Deze retrospectieve cohortstudie werd uitgevoerd in zes academische en regionale ziekenhuizen in Nederland. Patiënten die tussen 1 januari 2000 en 31 december 2015 waren behandeld voor primaire borstkanker werden geïncludeerd. Gegevens over de patiënten, tumorkarakteristieken, behandelkenmerken, en diagnoses van ARDs, werden verkregen uit prospectieve landelijke registraties van Integraal Kankercentrum Nederland en Centraal Bureau voor de Statistiek. Bovendien werden patiënten die ten tijde van het onderzoek nog in leven waren en in Nederland woonden uitgenodigd voor een vragenlijstonderzoek. De blootgestelde groep bestond uit patiënten met borstreconstructies op basis van een SBI, terwijl de controlegroep bestond uit borstkanker patiënten die nooit waren blootgesteld aan SBIs. Als additionele vergelijkingsgroep werden vrouwen met cosmetische SBIs geïncludeerd.

Ervaring
Van de 12.262 vrouwen in het borstkanker cohort hadden 3.082 (25%) uni- of bilaterale SBI ontvangen. De mediane follow-up tijd bedroeg 12,0 (Interkwartielafstand 7,0) jaar. De incidentie van ARD-diagnoses was 62,5 per 10.000 persoonsjaren. De 15-jaars cumulatieve incidentie van ARDs onder patiënten met en zonder SBI bedroeg respectievelijk 0,094 (95% BI [0,075 – 0,107]) en 0,092 (95% BI [0,077 – 0,100]). Na correctie voor verschillende verstorende variabelen bleek dat patiënten met een implantaat-borstreconstructie geen verhoogd risico op ARDs hadden in vergelijking met patiënten zonder SBI-blootstelling (HR 1,06; 95% BI [0,89-1,27]). Bovendien werd er geen statistisch significante associatie gevonden tussen SBI-blootstelling en specifieke ARD-categorieën of aandoeningen. Een sensitiviteitsanalyse, waarbij implantaat-gebaseerde borstreconstructie als een tijdsafhankelijke variabele werd geanalyseerd, bevestigde deze resultaten. In een vergelijking van de borstkanker patiënten met SBI en 1.849 vrouwen met cosmetische SBIs, werd een verhoogd risico op inflammatoire artritiden (HR 3,05; 95% BI [1,57 – 5,93]) geobserveerd bij vrouwen met cosmetische implantaten.

Conclusie
De resultaten van deze multicenter cohortstudie onder vrouwen met borstkanker tonen aan dat blootstelling aan SBI niet geassocieerd is met een verhoogd risico op ARDs. Deze bevindingen stellen de resultaten van eerdere studies bij vrouwen met cosmetische implantaten ter discussie en bieden belangrijke informatie voor zorgverleners en patiënten met betrekking tot de veiligheid van borstimplantaten.

De inzender verklaart dat de auteurs GEEN financiële belangen hebben bij het onderwerp van hun presentatie

9. Elleboogdenervatie via een Enkele Posterieure Incisie: Een Chirurgische Haalbaarheidsstudie

Esmee Kwee M.D.; Caroline A. Hundepool, M.D., Ph.D; Jan Debeij, M.D., Ph.D; Joost Colaris, M.D., Ph.D; Roger van Riet, M.D., Ph.D; Denise Eygendaal, M.D., Ph.D; J. Michiel Zuidam, M.D., Ph.D.

Erasmus MC Rotterdam

Achtergrond
De behandeling van elleboogartrose vormt een aanzienlijke uitdaging in de orthopedische en plastische chirurgie. Wanneer conservatieve methoden falen, biedt debridement slechts tijdelijke pijn verlichting en kan het de gewrichtsstabiliteit in gevaar brengen. In gevorderde stadia zijn ingrijpende procedures zoals een totale elleboogprothese noodzakelijk, maar deze hebben significante beperkingen: zeer beperkte bewegingsvrijheid, beperkingen bij het tillen en een verhoogd risico op complicaties. Binnen de plastische chirurgie wordt denervatie steeds vaker toegepast voor de behandeling van pijnlijke artrose in andere gewrichten. Deze techniek houdt in dat de pijnzenuwen worden doorgenomen, terwijl de bewegingsvrijheid en stabiliteit van het gewricht behouden blijven. Denervatie belooft veel voor de behandeling van elleboogartrose en zou een ideale oplossing kunnen zijn voor zowel jonge, fitte patiënten die hun activiteiten willen behouden als voor oudere patiënten die grote invasieve operaties willen vermijden. Het doel van deze cadaverstudie is om de haalbaarheid van elleboogdenervatie via een enkele posterieure incisie te onderzoeken. We willen vaststellen of deze aanpak chirurgisch uitvoerbaar is en of alle relevante zenuwtakken van het gewricht bereikt kunnen worden, terwijl het aantal huidincisies tot een minimum wordt beperkt. Bovendien kan deze enkele incisie als voorbereiding fungeren voor eventuele toekomstige operaties.

Methode
In totaal werden tien cadaverarmen grondig onderzocht. Daarvoor werd een gestandaardiseerde posterieure midline incisie toegepast. Via deze incisie werden de volgende zenuwen bereikt: de mediale antebrachiale cutane zenuw (MABCN), de ulnaris, de ulnaire collaterale zenuw, de medianus, de posterieure cutane zenuw van de onderarm, de radialis, de radiale collaterale zenuw en de musculocutaneus. Voor elke zenuw werd de toegankelijkheid, het aantal articulaire zenuwtakken en hun afstand tot het overeenkomstige epicondylus nauwkeurig geregistreerd.

Ervaring
Alle relevante zenuwen en hun articulaire zenuwtakken konden succesvol worden bereikt via de posterieure enkele incisiebenadering in alle preparaten. Het gemiddelde aantal geïdentificeerde articulaire zenuwtakken varieerde van 1 tot 1,4 voor verschillende zenuwen, met afstanden van de corresponderende epicondylus variërend van 1,2 cm tot 7,4 cm, afhankelijk van de specifieke zenuw. De belangrijkste stappen van de chirurgische techniek en de resultaten worden geïllustreerd in het manuscript.

Conclusie
Een enkele incisie via een posterieure benadering biedt consistente toegang tot de belangrijkste zenuwen die het ellebooggewricht innerveren. Deze techniek kan een veelbelovende alternatieve behandelingsoptie zijn voor elleboogartrose bij patiënten die niet geschikt zijn voor meer invasieve procedures, terwijl ook de mogelijkheid tot toekomstige reconstructieve chirurgie via dezelfde incisie behouden blijft.

De inzender verklaart dat de auteurs GEEN financiële belangen hebben bij het onderwerp van hun presentatie